症例2

くまもと森都総合病院　病理診断科
内田　衣里子

医療法人 創起会
くまもと森都総合病院

症例2

患者：80歳代、女性

主訴：右乳房のしこり

現病歴：心不全、膿胸、気管支拡張症+肺炎、慢性腎不全、貧血で近医を通院中であったが、数日前に右乳房の腫瘤に気づき、精査加療目的のため紹介となった。

家族歴：特記事項なし。

既住歴：22年前に胸部解離性大動脈瘤の手術

検体：右乳房　穿刺吸引細胞診

右乳房　US

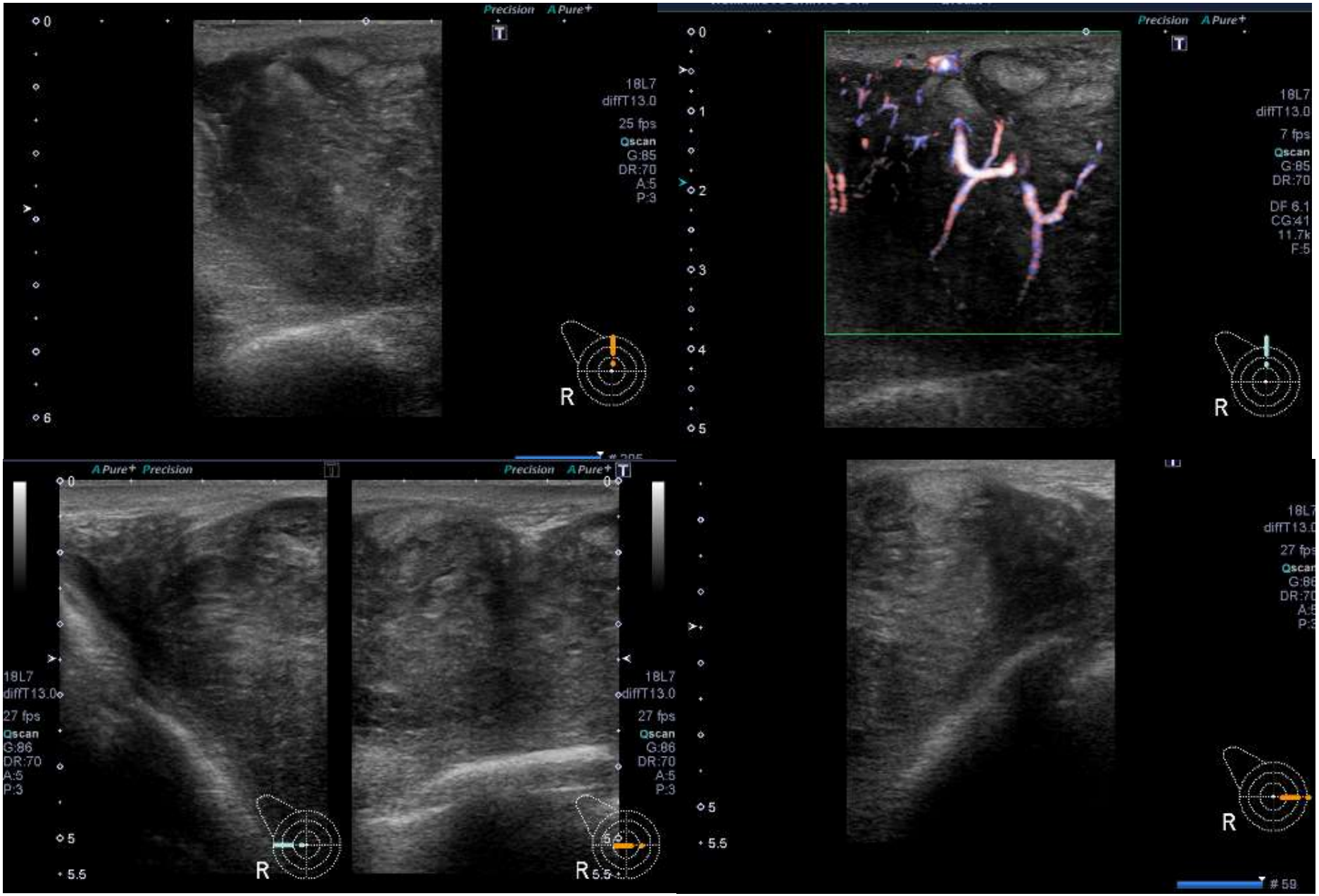
Precision A Pure+
18L7
diffT13.0
25 fps
Qscan
G:85
DR:70
A:5
P:3
R
Precision A Pure+
18L7
diffT13.0
7 fps
Qscan
G:85
DR:70
DF 6.1
CG:41
11.7k
F:5
R
A Pure+ Precision
Precision A Pure+
18L7
diffT13.0
27 fps
Qscan
G:86
DR:70
A:5
P:3
R
R
18L7
diffT13.0
27 fps
Qscan
G:86
DR:70
A:5
P:3
R
59

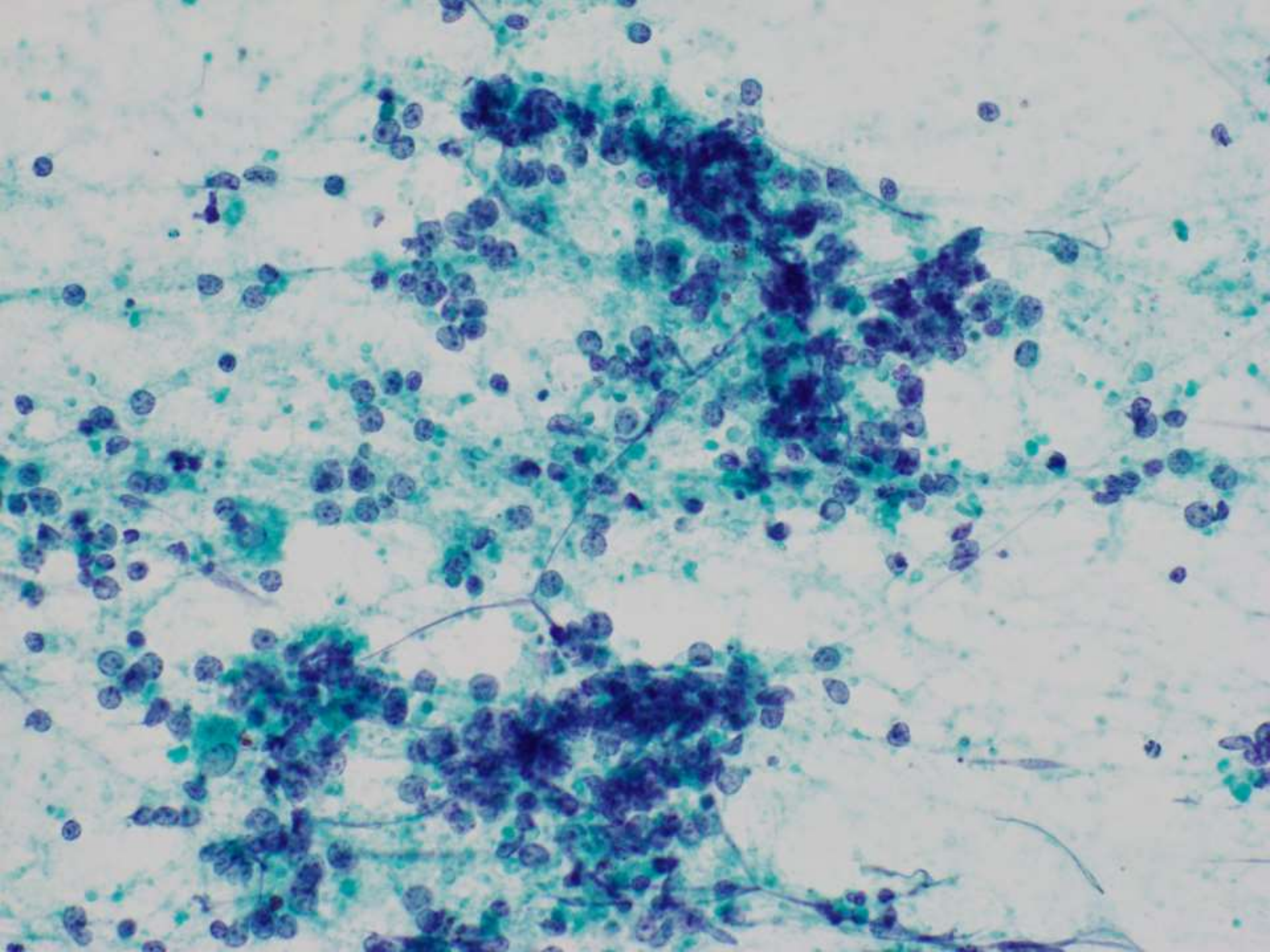

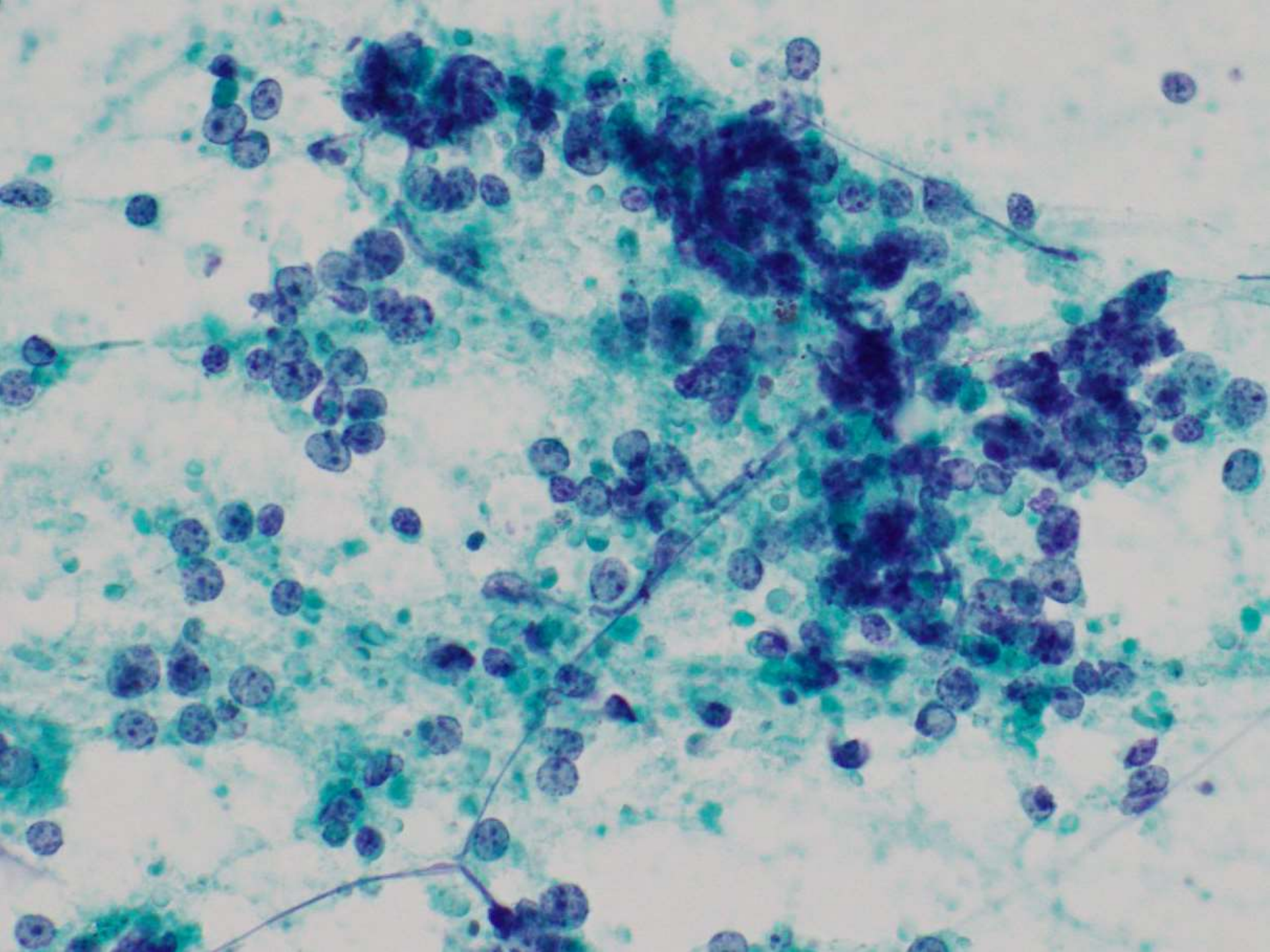

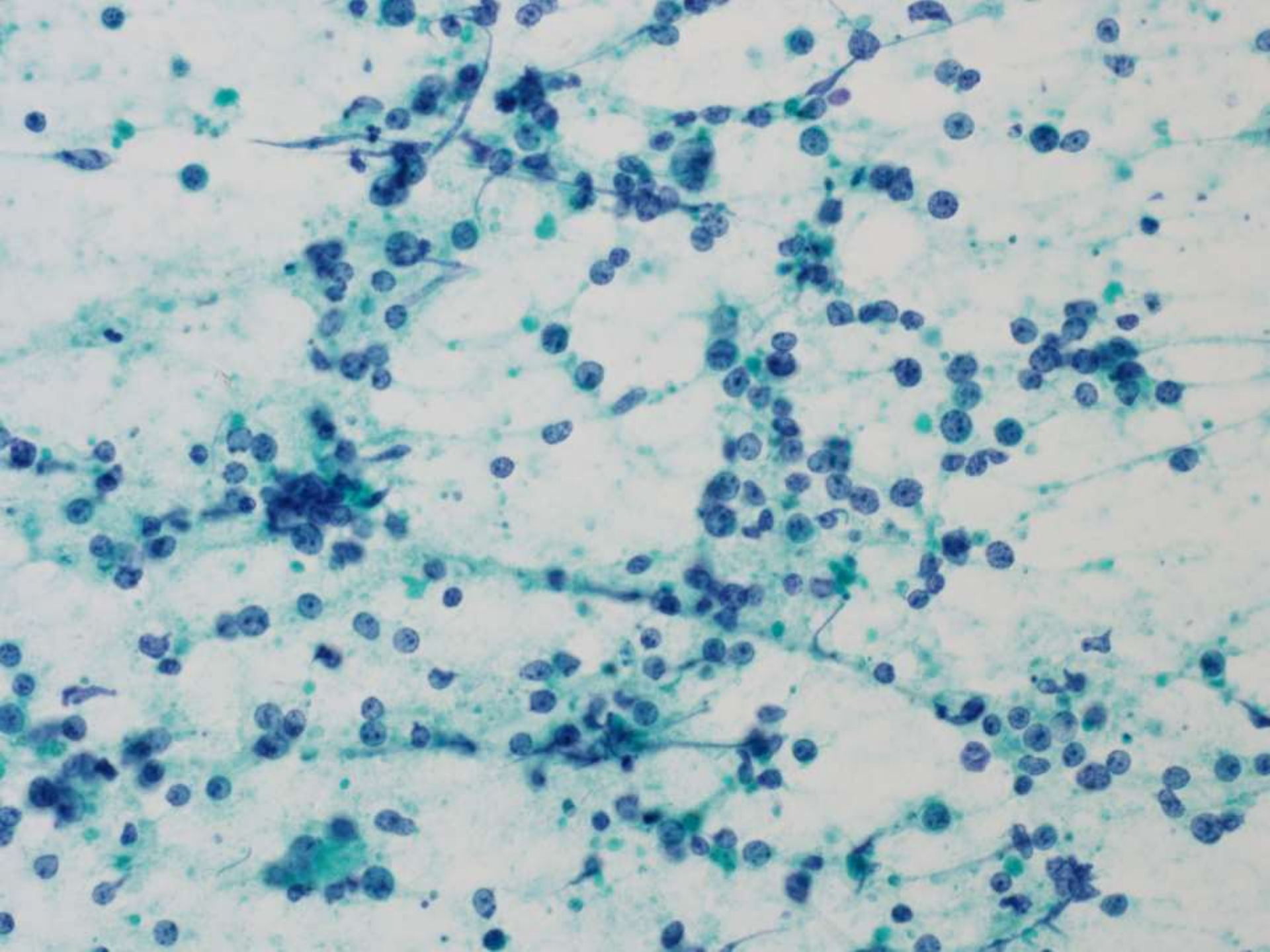

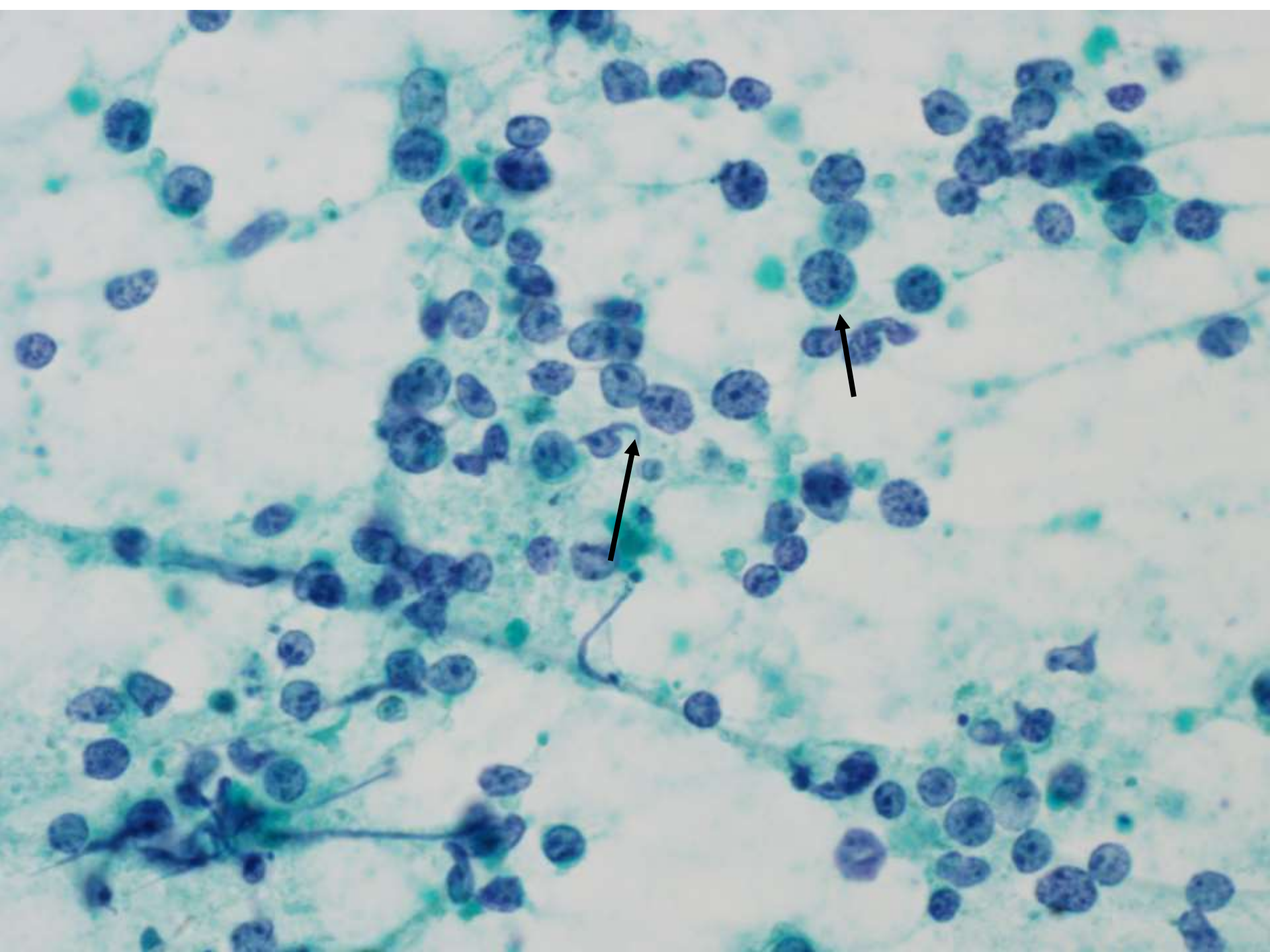

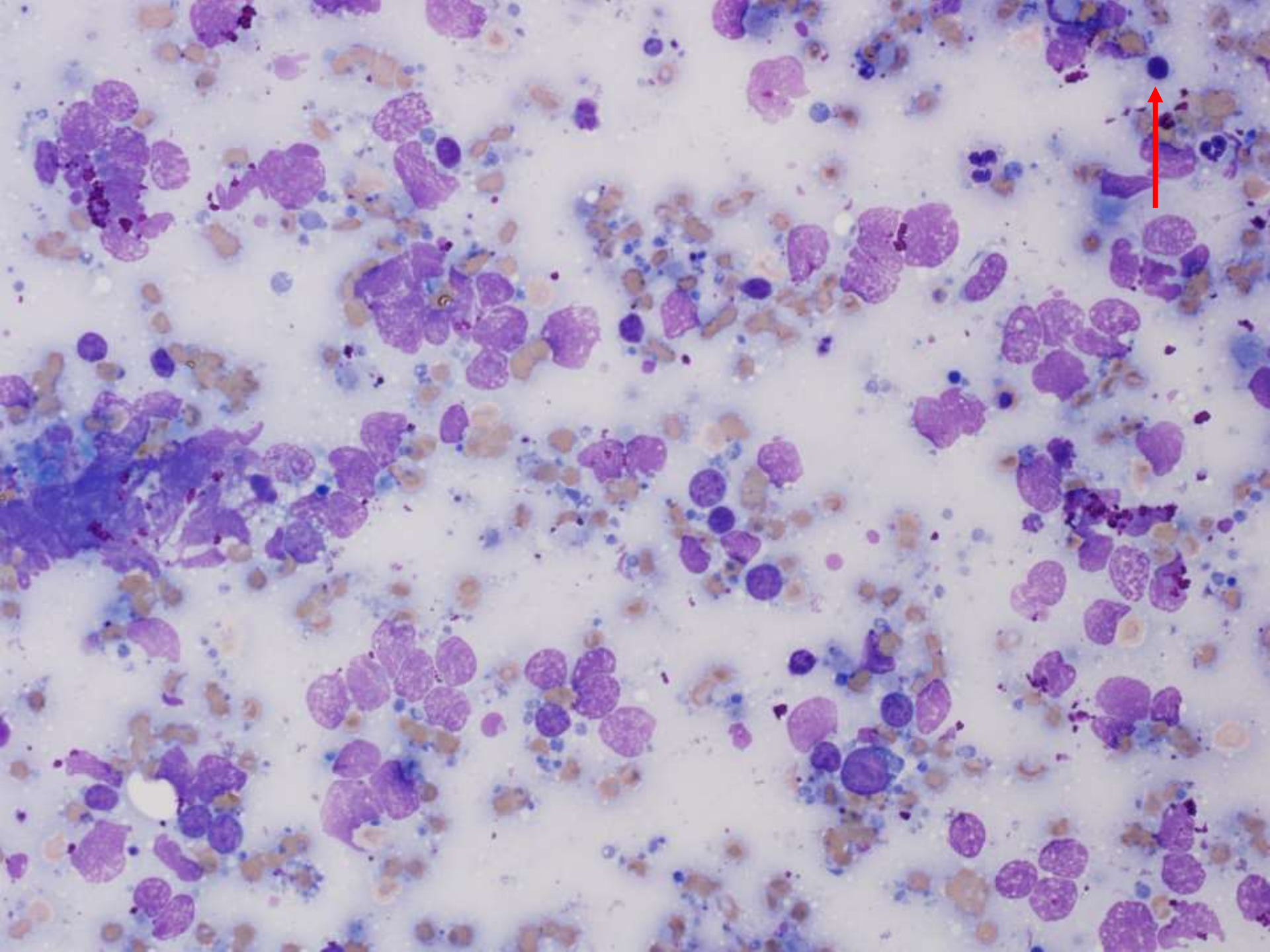

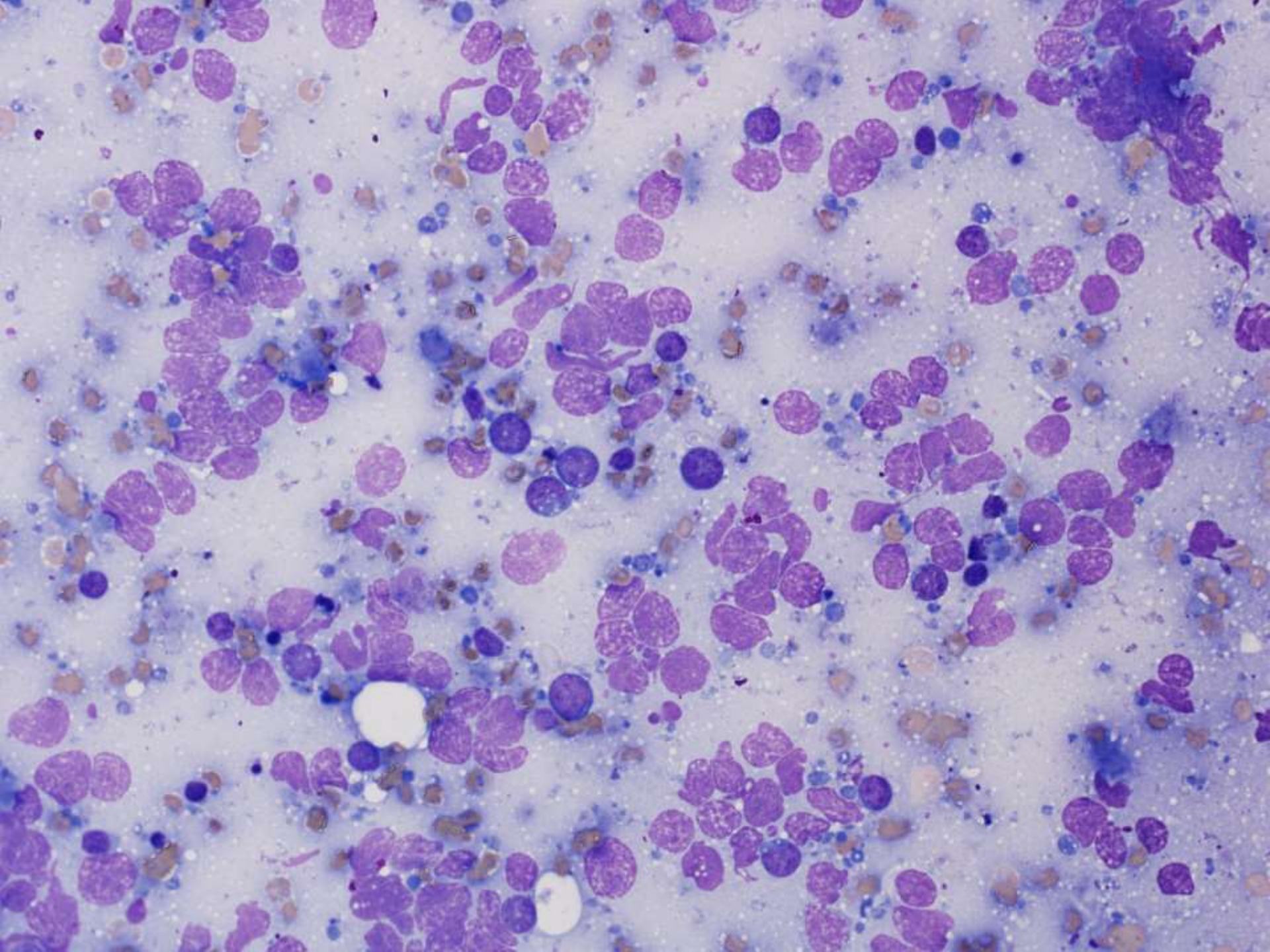

選択肢

① 浸潤性乳管癌（充実型）

② 充実乳頭癌

③ 葉状腫瘍

④ 浸潤性小葉癌

⑤ 悪性リンパ腫

⑥ 非浸潤性乳管癌（面庖型）

⑦ 浸潤性微小乳頭癌

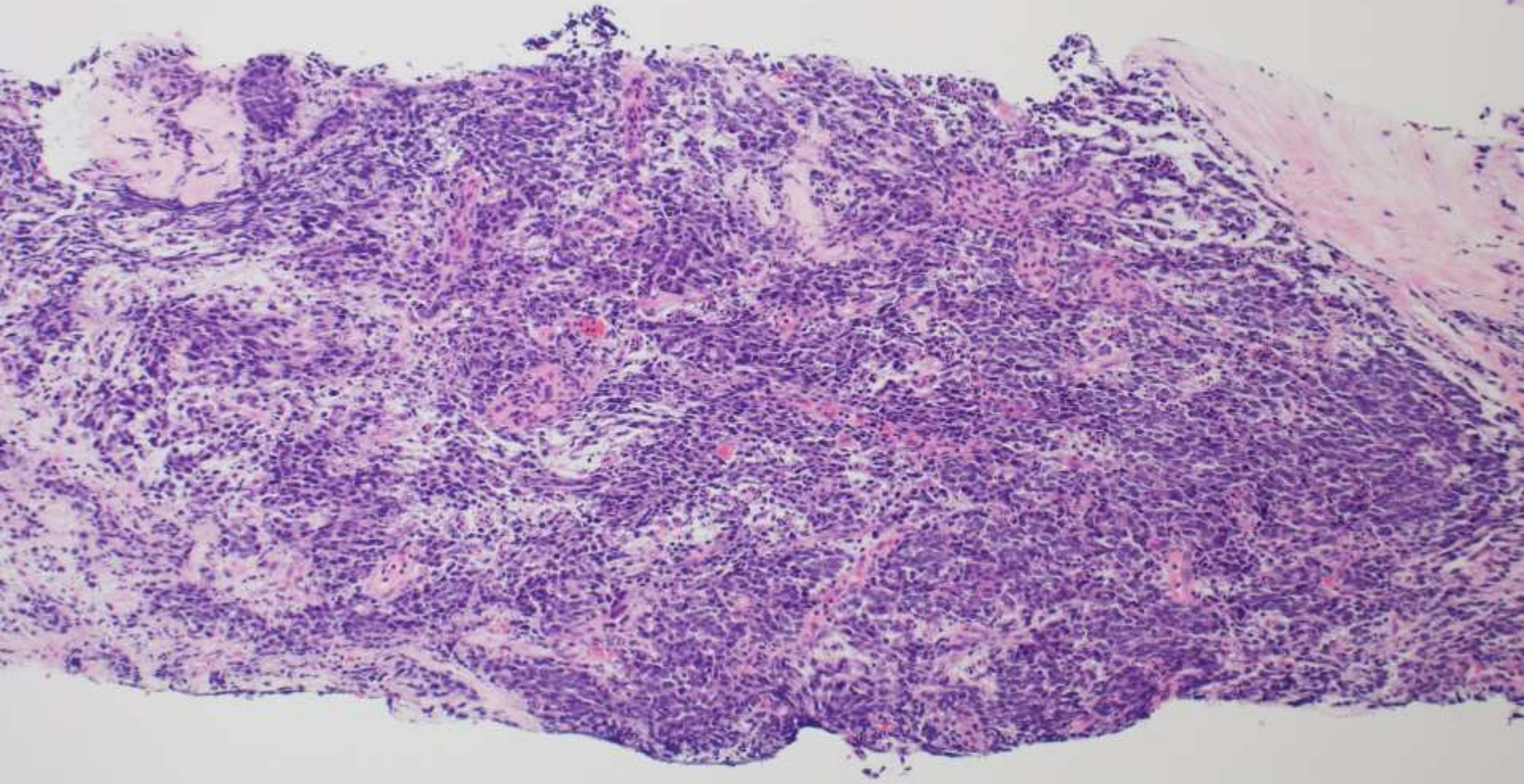

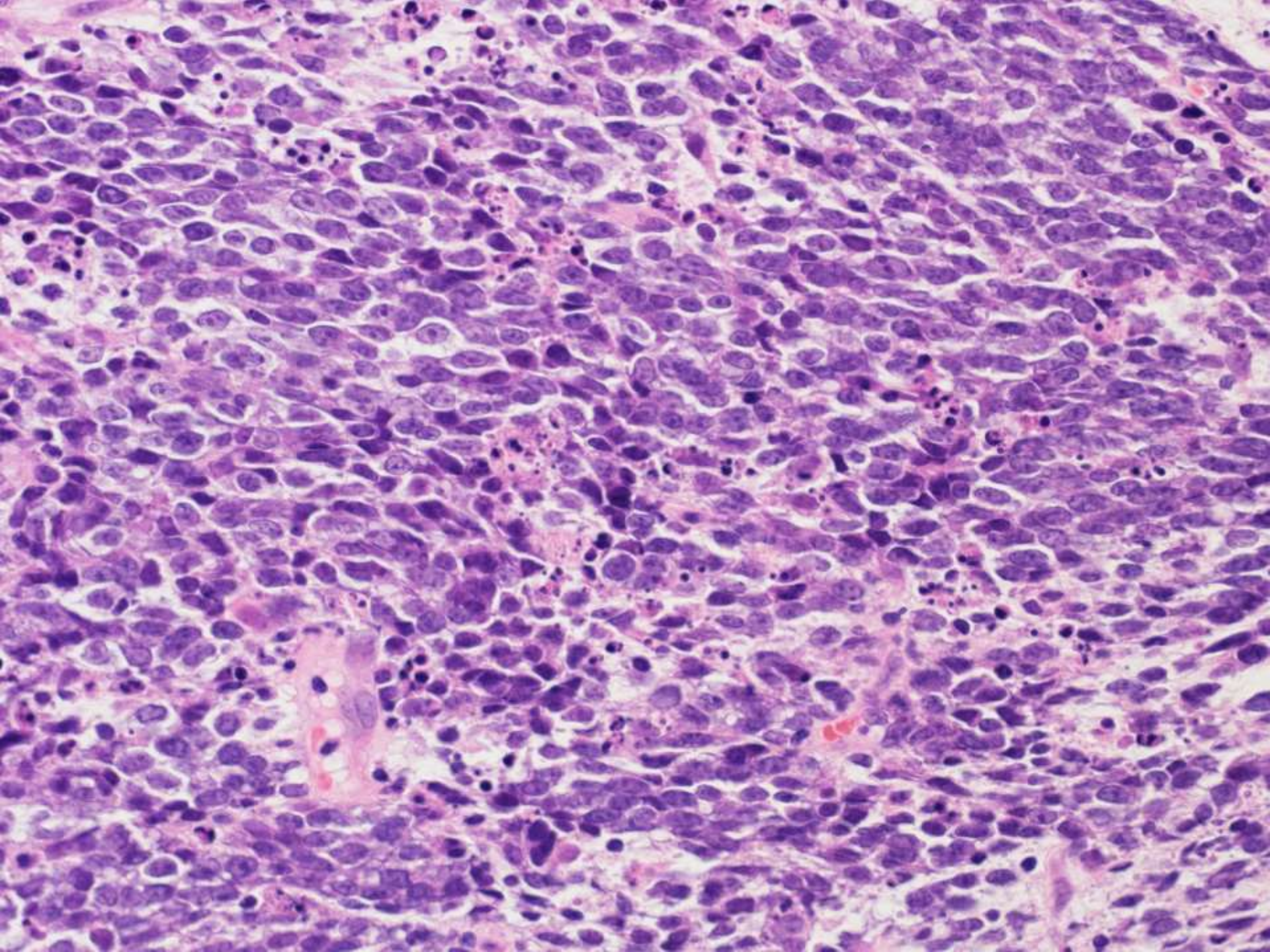

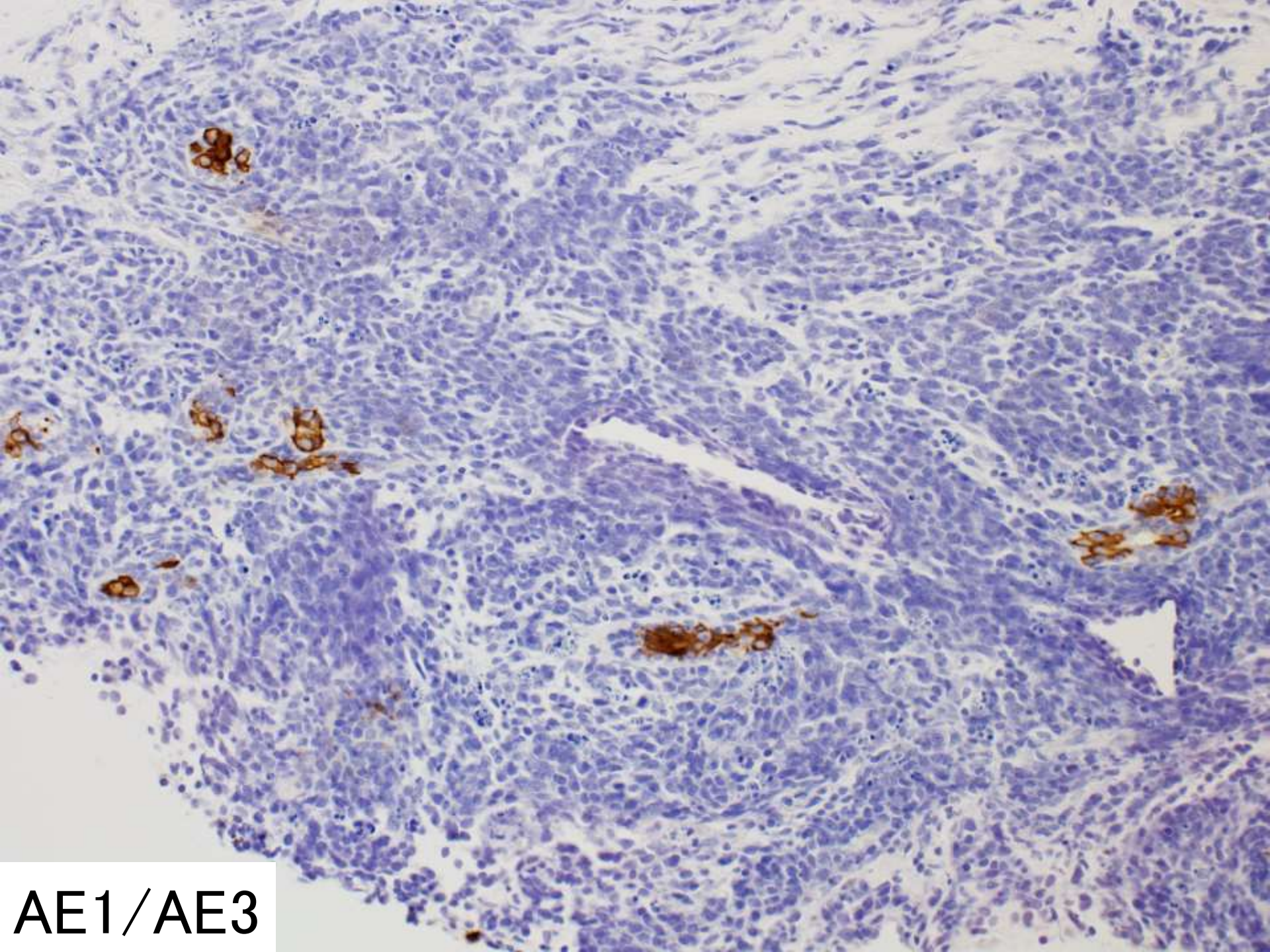
AE1/AE3

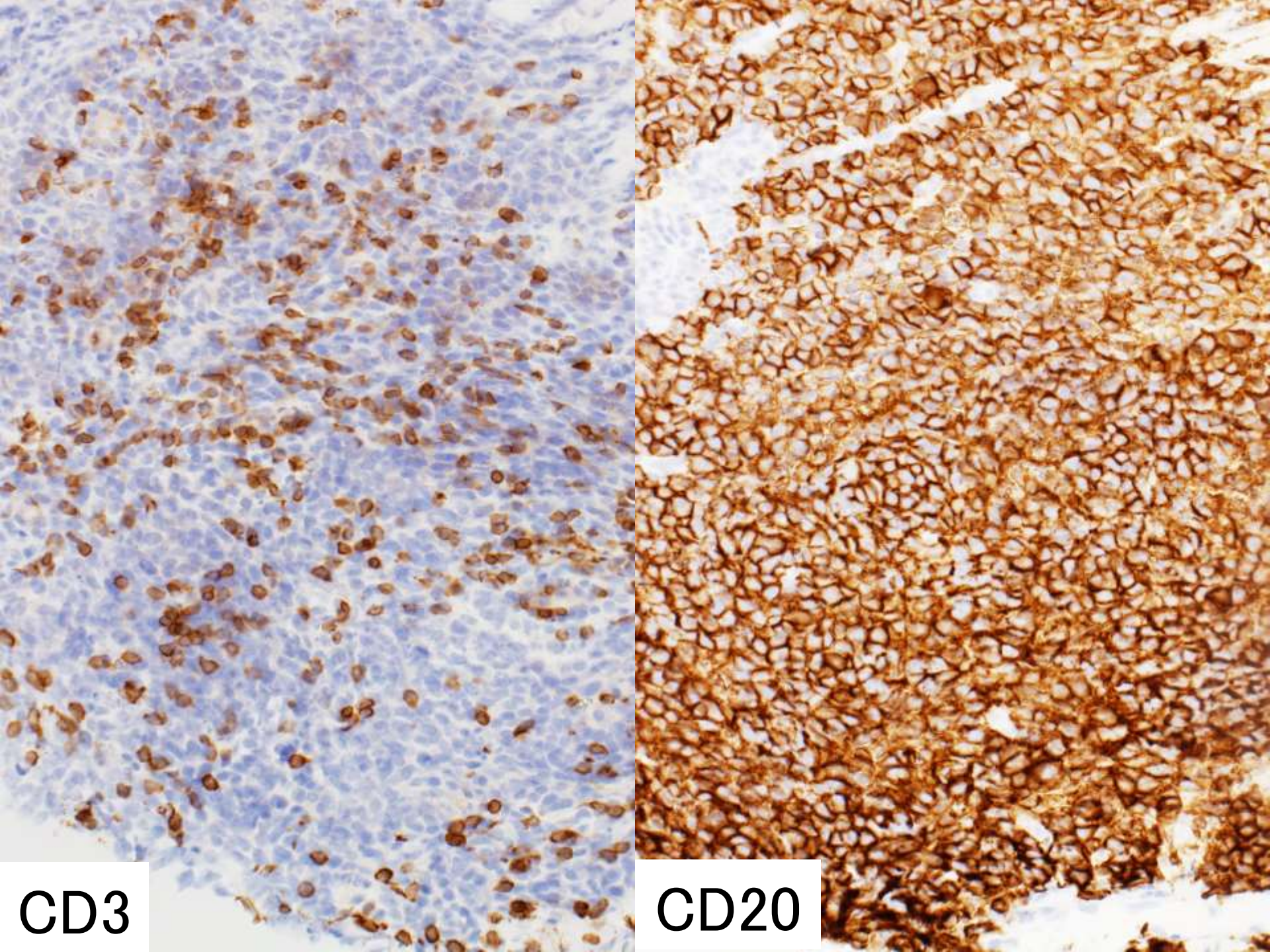
CD3
CD20

免疫染色の結果

AE1/AE3	―
CD3	―
CD20	＋
CD5	―
CD10	―/＋
Bcl-2	＋
Bcl-6	＋
MUM-1	＋

病理診断

Malignant lymphoma
Diffuse large B-cell lymphoma
(DLBCL　non-GCB type)

経過

R-THP-COP療法を開始
投薬後1週間で tumor 縮小
治療効果良好

浸潤性乳管癌（充実型）

悪性リンパ腫

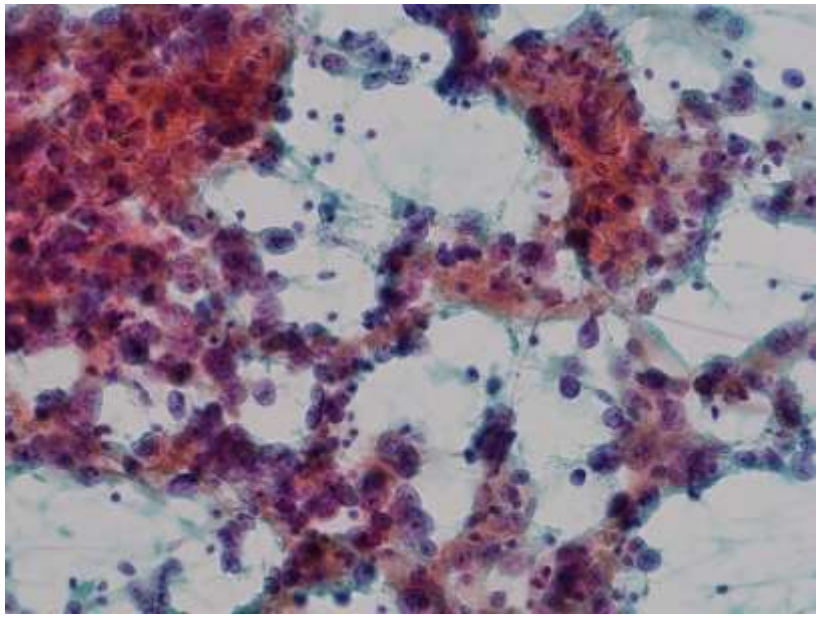

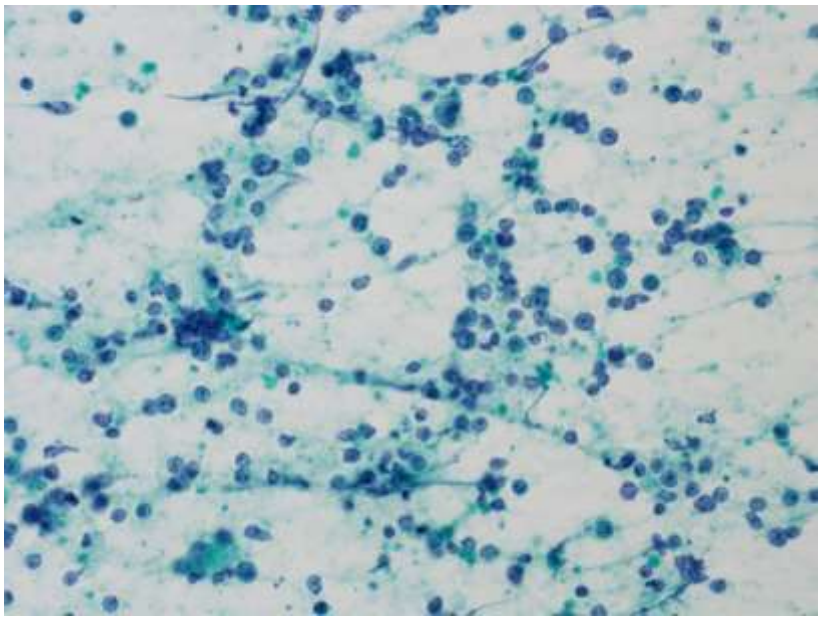

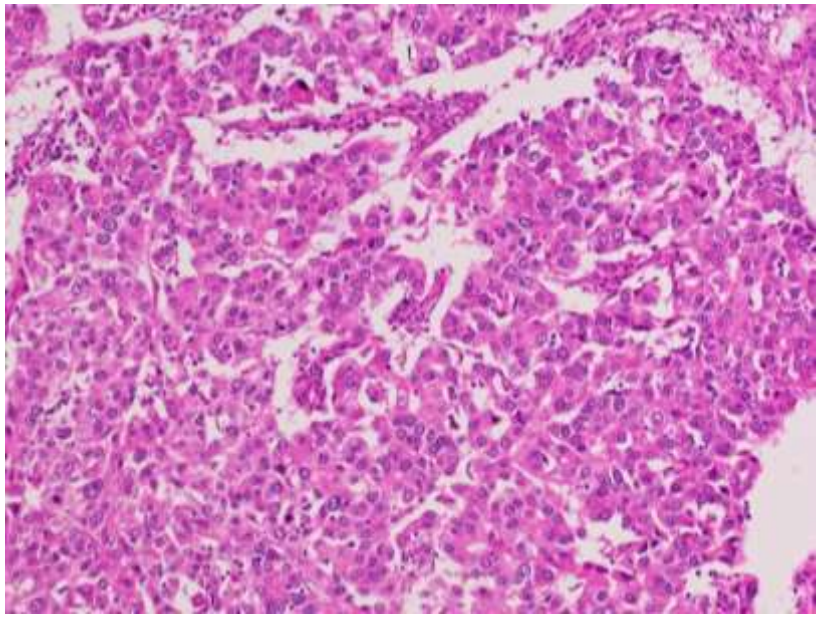

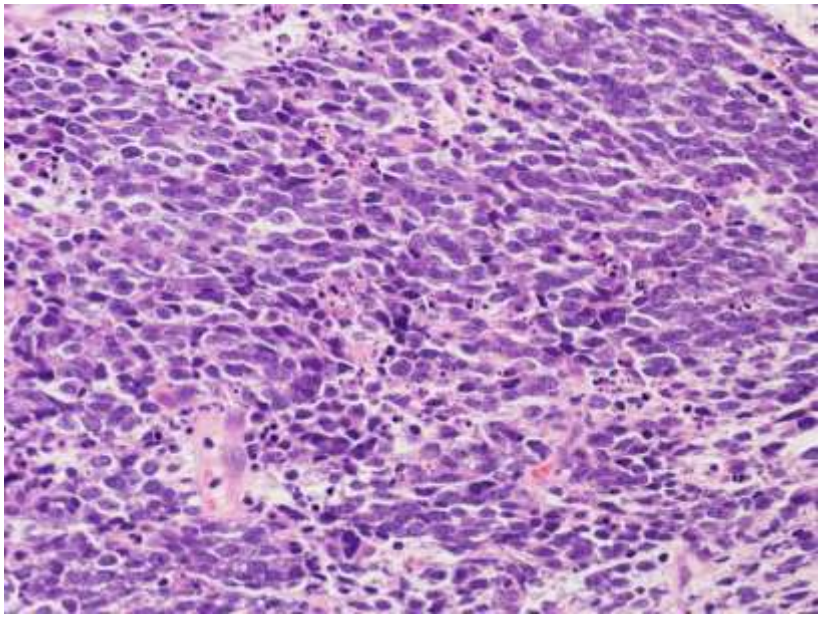

充実乳頭癌

悪性リンパ腫

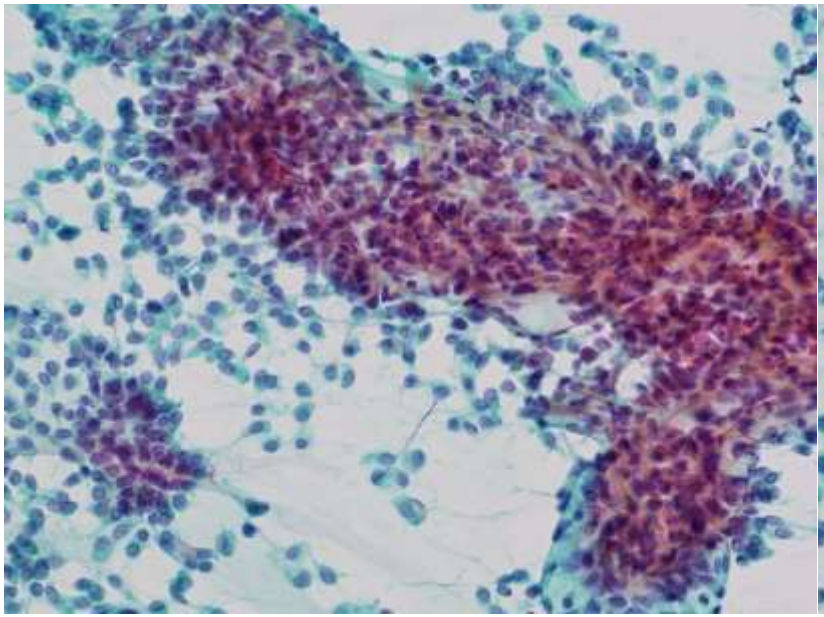

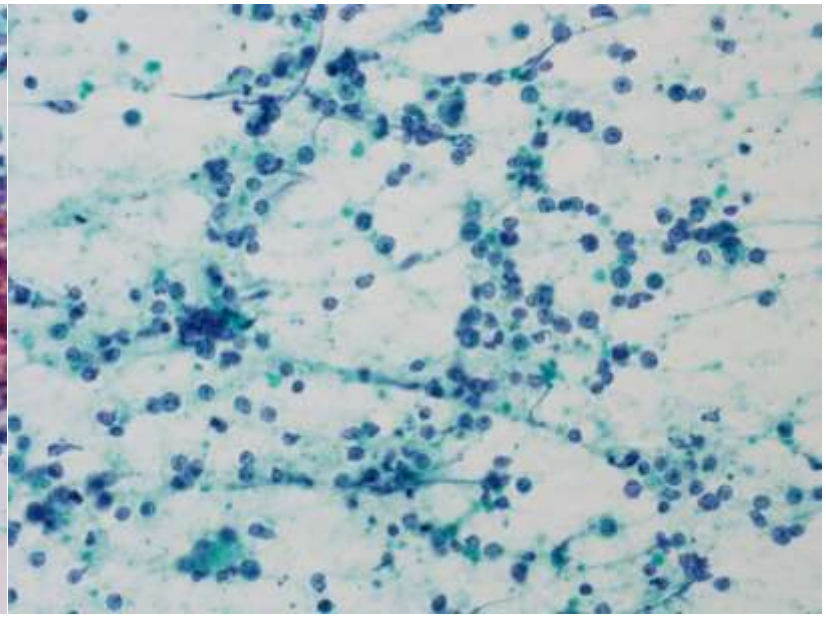

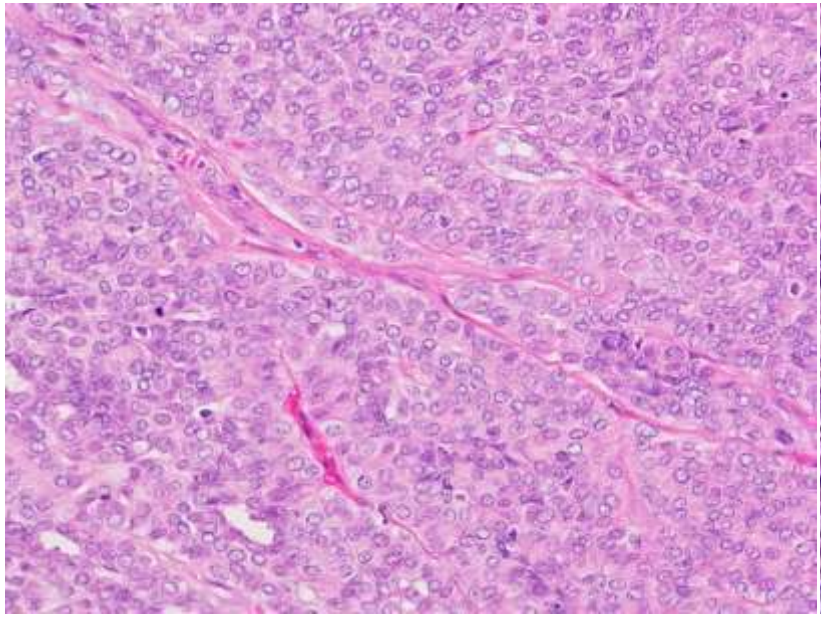

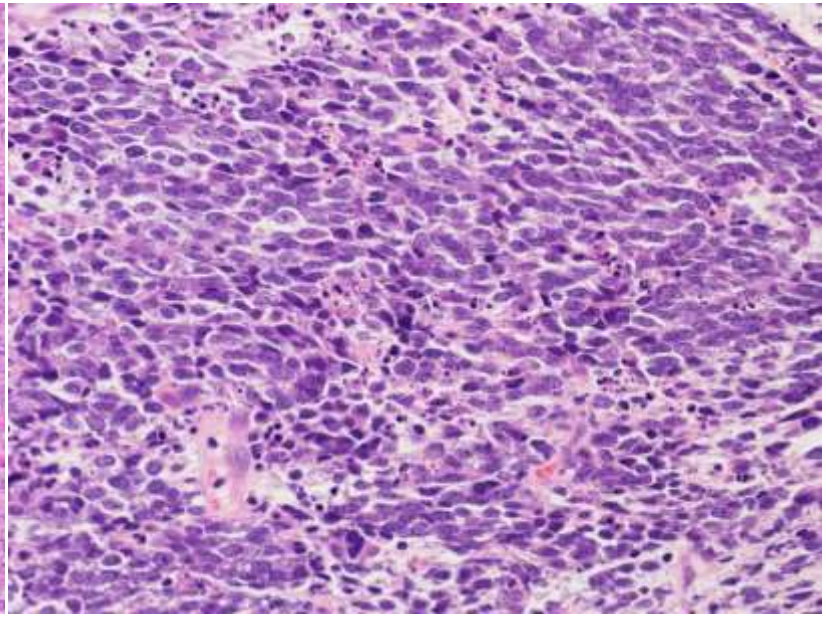

葉状腫瘍

悪性リンパ腫

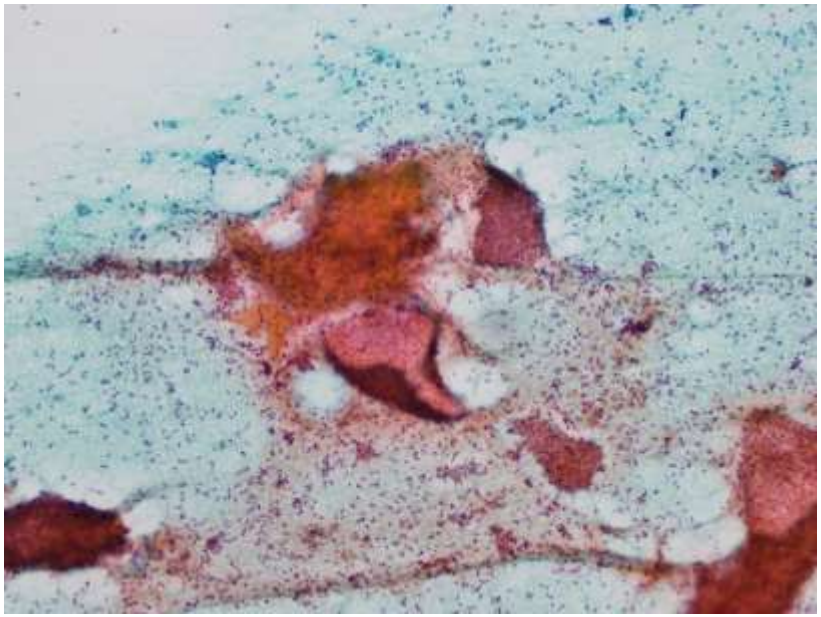

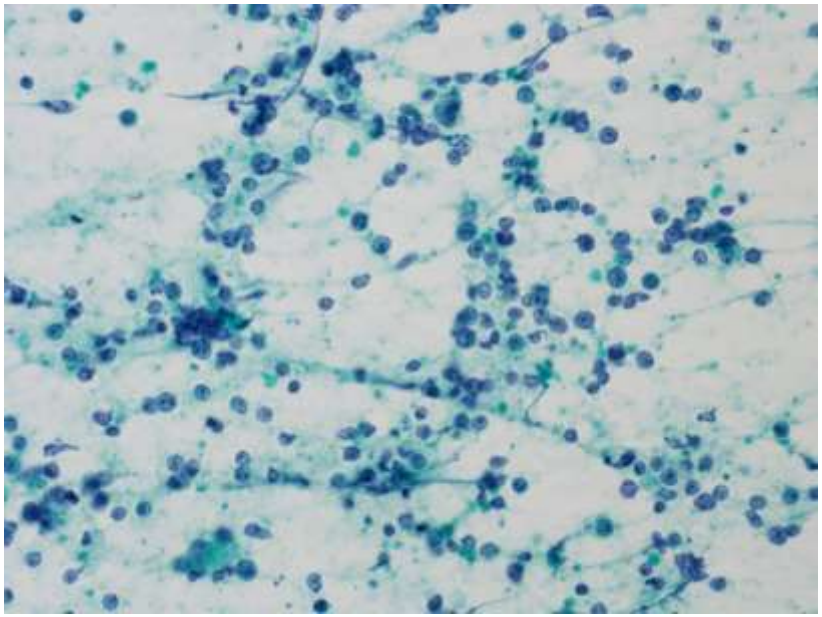

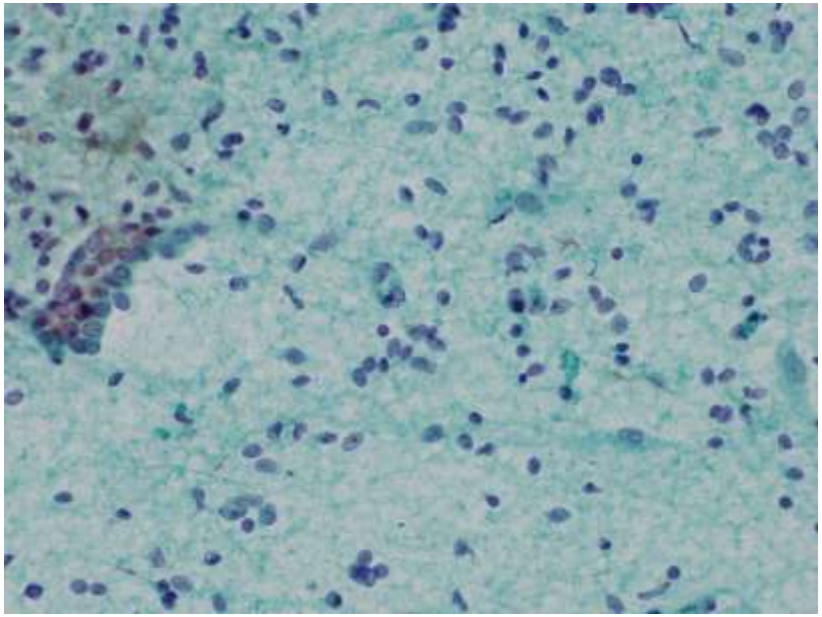

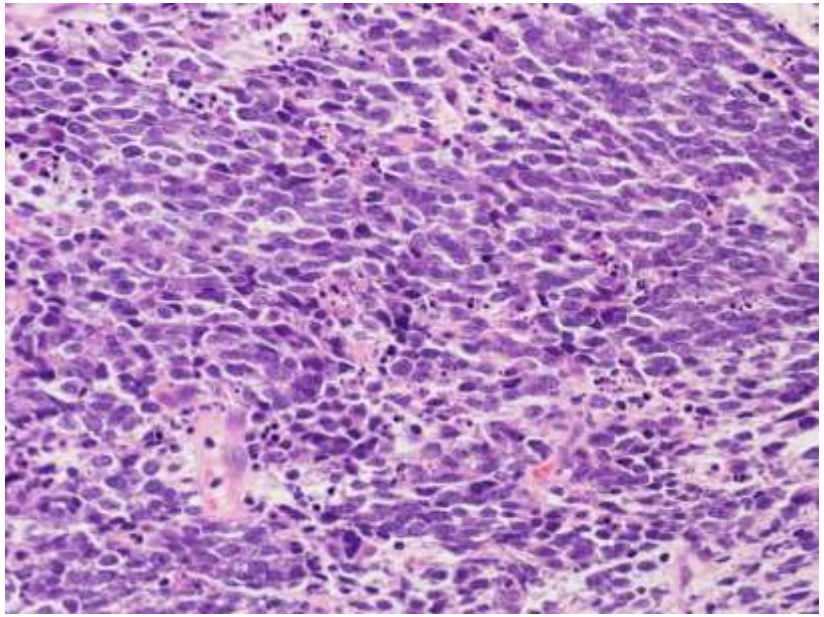

浸潤性小葉癌

悪性リンパ腫

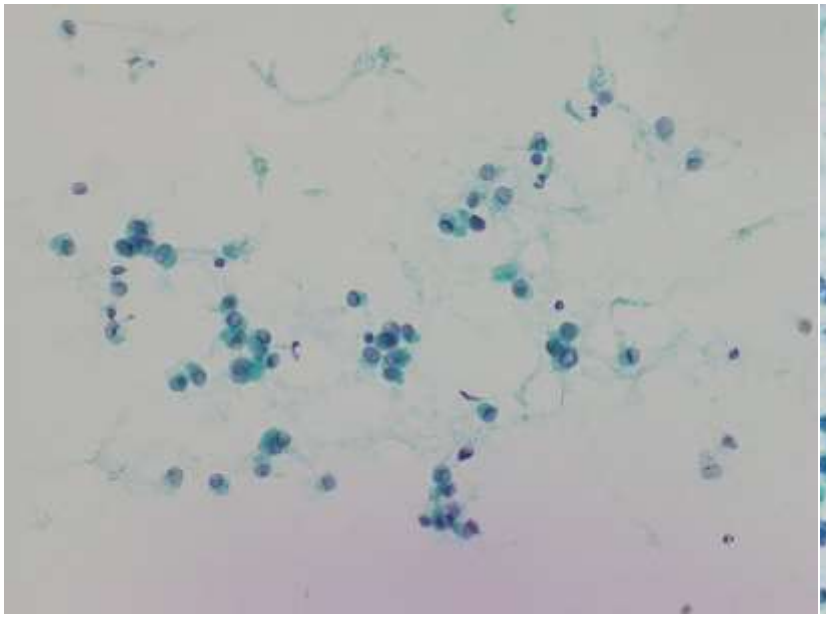

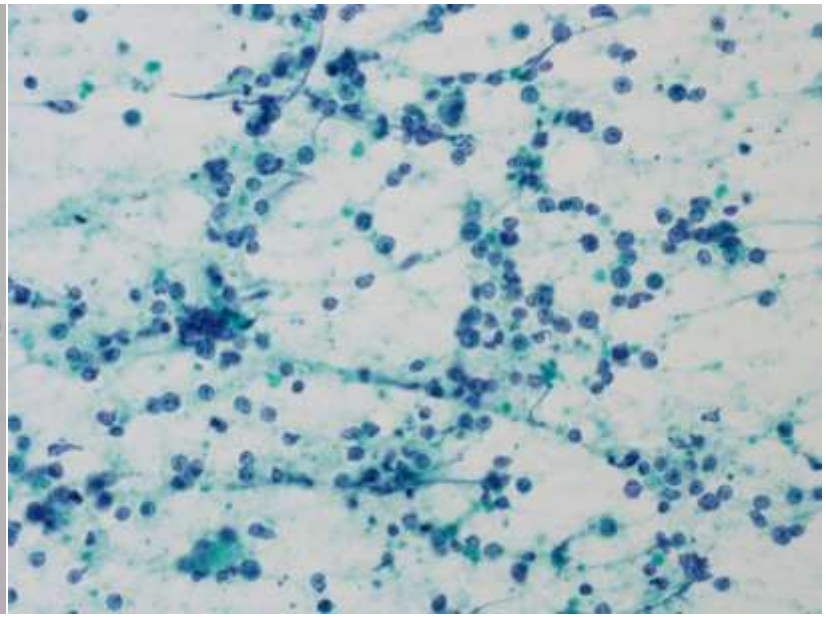

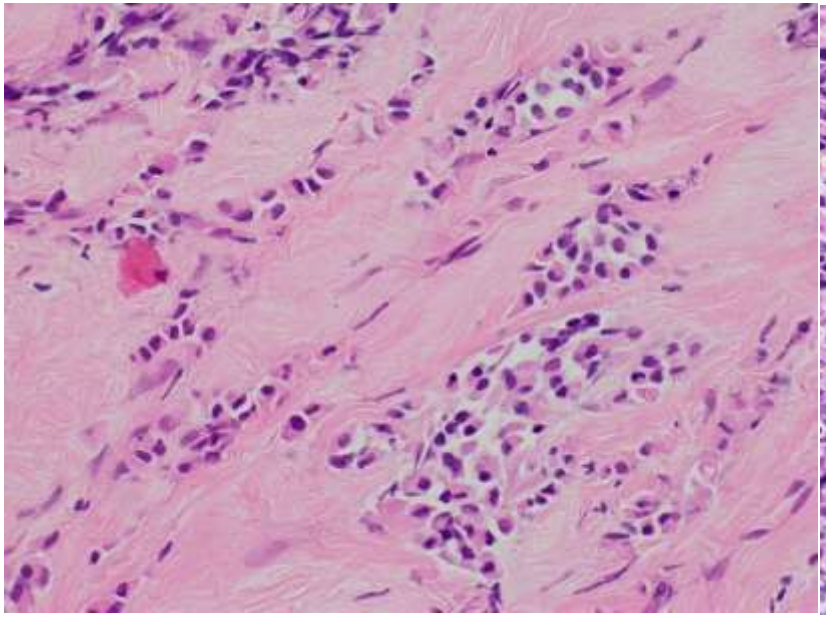

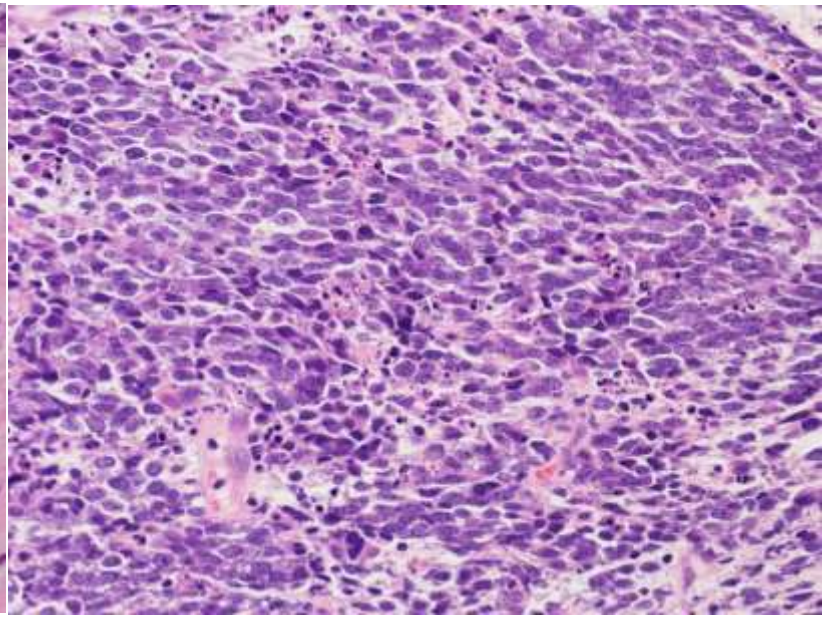

非浸潤性乳管癌（面疱型）

悪性リンパ腫

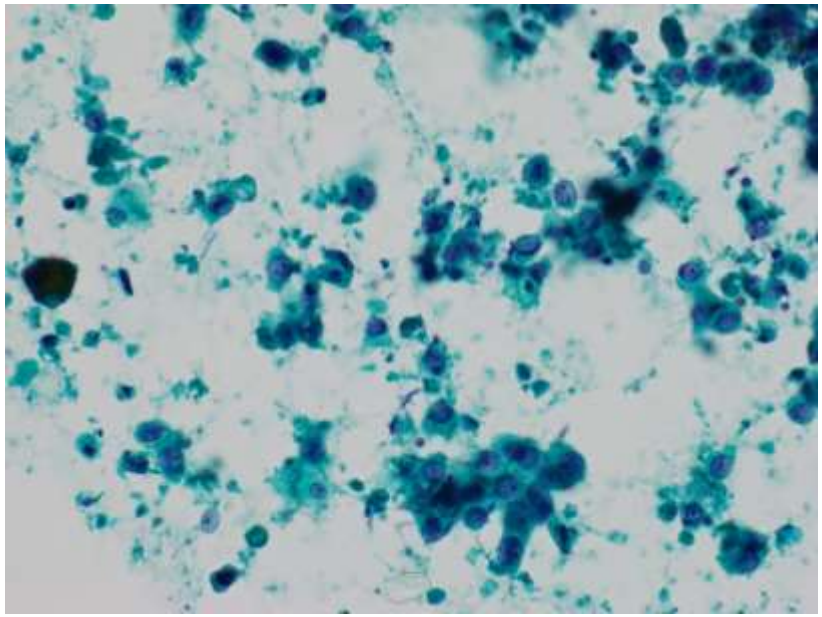

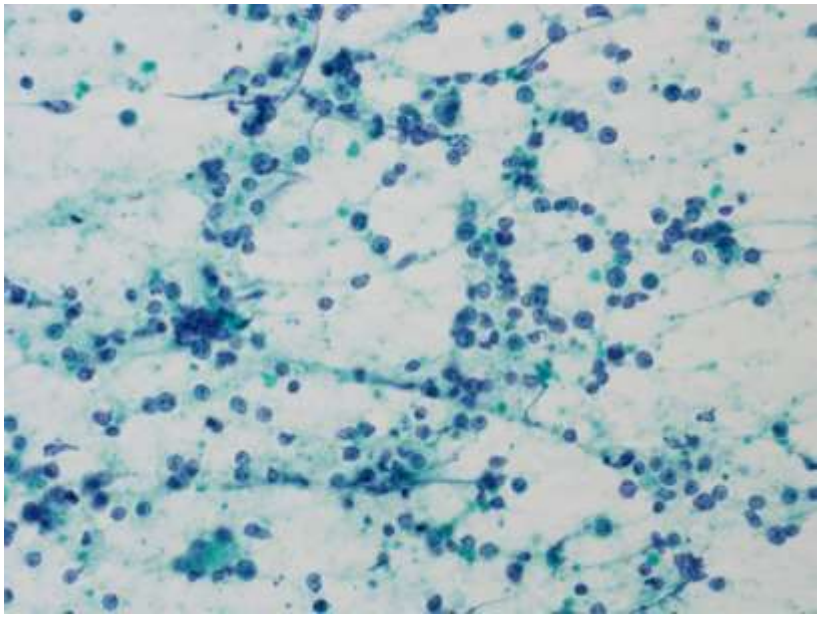

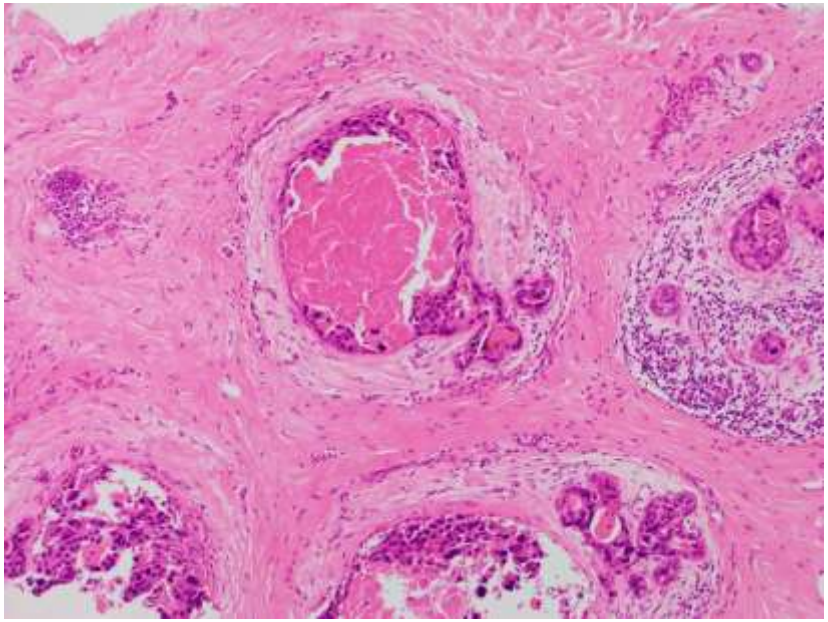

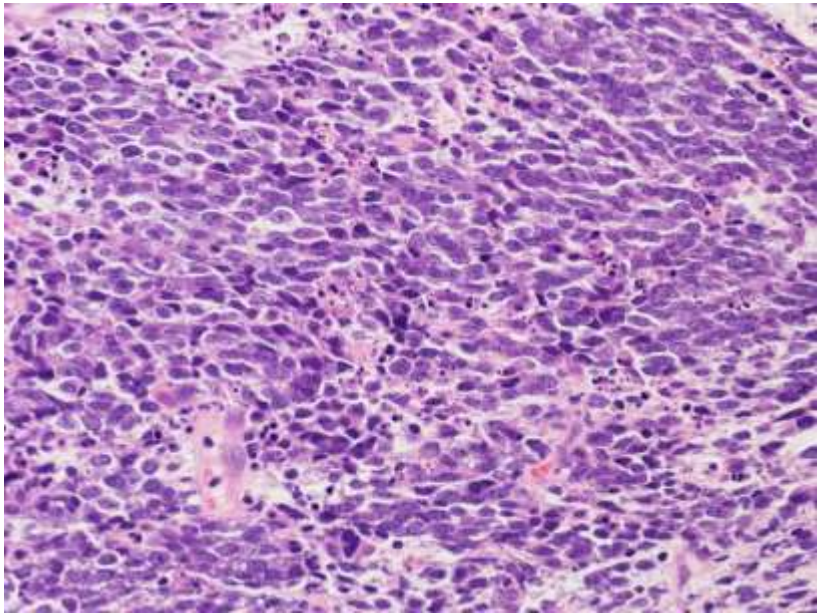

浸潤性微小乳頭癌

悪性リンパ腫

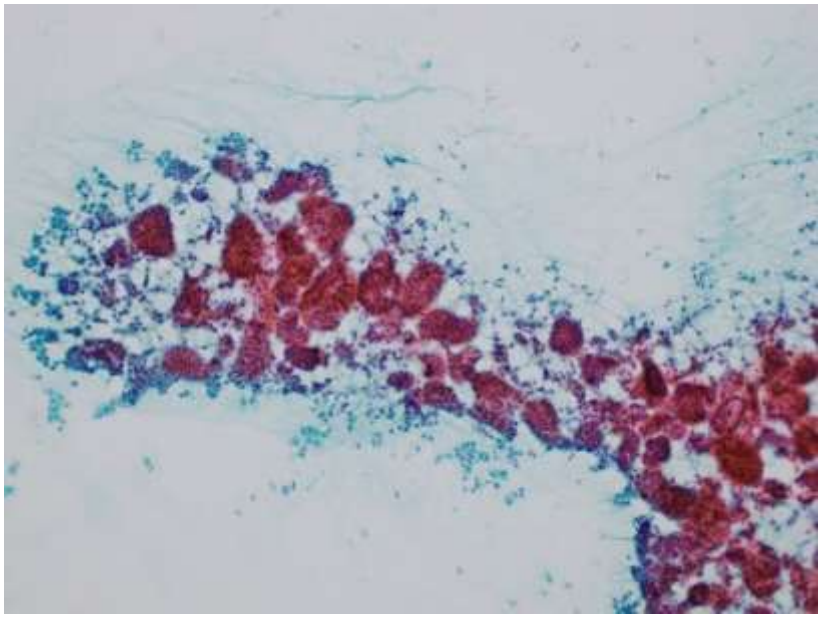

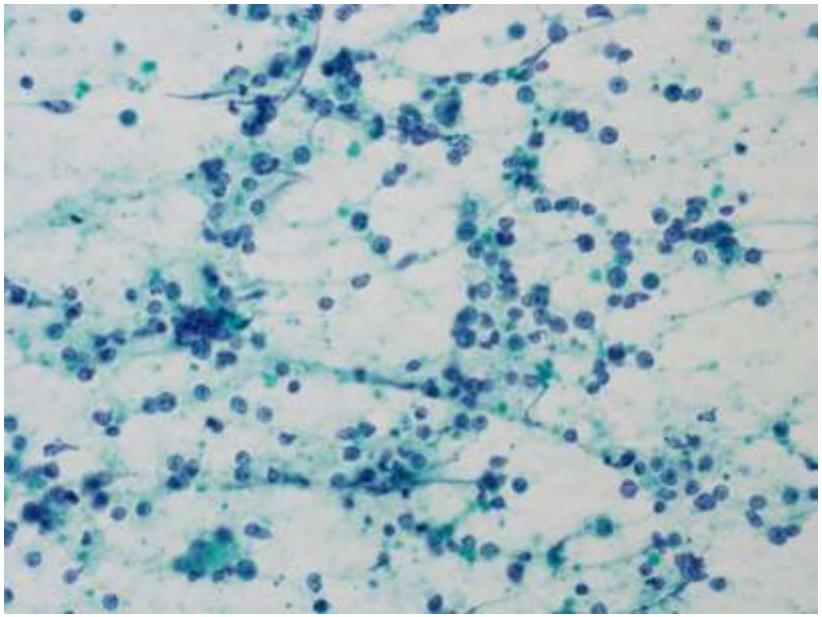

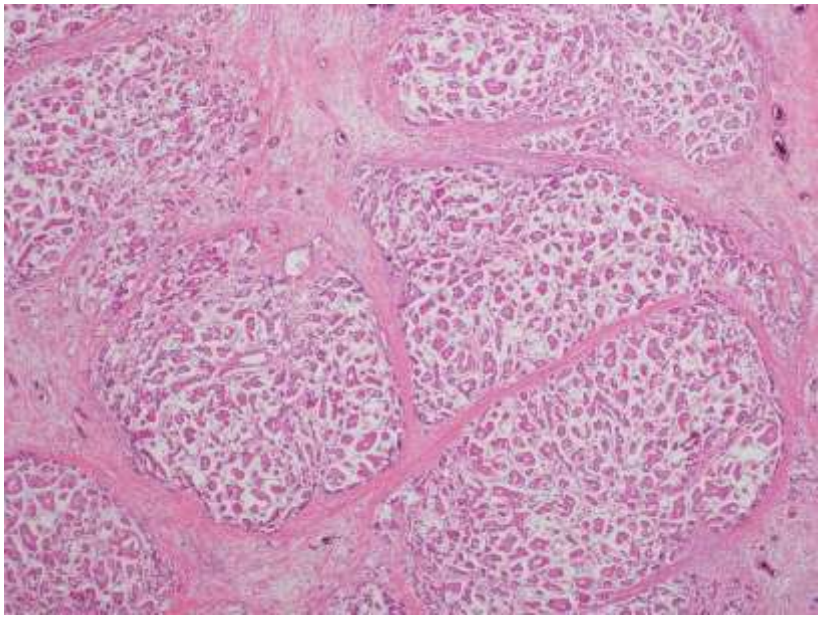

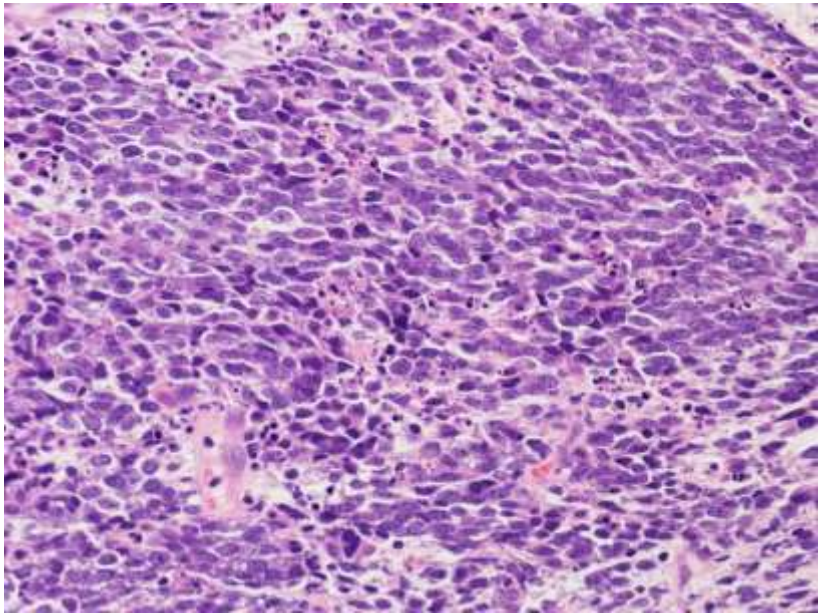

乳腺悪性リンパ腫

・原発性（primary breast lymphoma）と二次性（secondary breast lymphoma）がある

・原発性の定義
1. 病理診断が確実に悪性リンパ腫であること
2. 乳腺組織と悪性リンパ腫が密接に関係していること
3. 同側腋窩リンパ節以外に全身性の悪性リンパ腫や乳腺以外の悪性リンパ腫を認めないこと

・両側乳腺に病変がある場合も原発性として扱う

・原発性は乳腺悪性腫瘍の 0.04–1.1%, 節外性リンパ腫の 1.6%.
原発性の多くはB細胞性非ホジキンリンパ腫（びまん性大細胞型B細胞性 65%, 節外性辺縁帯[MALT型] 15%, 濾胞性 15%）である

乳腺悪性リンパ腫

- 二次性の多くは高悪性度のびまん性大細胞型B細胞性リンパ腫
- 殆どが女性．閉経後が多い（平均年齢 55–68歳）
- 初発症状は無痛性の腫瘤触知で、平均4cm大
- 10-30%は両側発生（異時性を含む）で腫瘤は急速増大することが多く、病脳期間が短い
- 触診では表面平滑，境界明瞭，可動性良好
  →良性腫瘍との鑑別が必要！
- 約半数に同側腋窩リンパ節腫脹を伴う
- MMGでは類円形あるいは分葉状で、高濃度均一な陰影

乳腺悪性リンパ腫

- 確定診断には病理組織学的検査が必須

- 外科的切除は予後に影響を与えず，放射線療法と薬物療法が主体

- 病理診断は針生検でなされることが多いが、組織量が少ないと診断と組織型分類に難渋することが多い

- 病理診断上鑑別を要するもの→癌
  浸潤性小葉癌，非浸潤性乳管（面庖型）、髄様癌

- 乳癌と比べて予後不良の傾向があり、予後不良因子としては
  ①50歳以下　②腫瘍径が5cm以上　③腋窩リンパ節転移陽性

- 稀に乳房インプラント関連未分化大細胞型リンパ腫（T細胞性）